Ueber eine mächtige Papillomatose der Unterlippenschleimhaut

Inaugural-Dissertation
zur Erlangung der Doktorwürde
einer Hohen Medizinischen Fakultät
der Ruprecht-Karls-Universität zu Heidelberg.

Vorgelegt von

Emil Herrwerth

Lane Medical Library

1939

Pilger-Druckerei G. m. b. H., Speyer a. Rh.

Gedruckt mit Genehmigung der medizinischen Fakultät
der Universität Heidelberg.

Dekan: Professor Dr. Runge.
Referent: Professor Dr. Schmincke.

Meinen Eltern

Digitized by the Internet Archive
in 2026

https://archive.org/details/IA40153319_0098

Ein in der chirurgischen Universitäts-Klinik Heidelberg beobachteter und im Pathologischen Institut zu Heidelberg histologisch untersuchter Fall mit einer mächtigen Papillomatose der Unterlippe bei einem 51-jährigen Manne gab zu differentialdiagnostischen Erwägungen reichlich Gelegenheit und die Veranlassung, das im Schrifttum über derartige oder ähnliche, dort vorkommende Gebilde Bekannte zusammenzustellen.

Erst nach diesem Überblick soll über den Fall selbst berichtet werden.

Papillomatöse Bildungen werden an der Haut oft beobachtet. Es handelt sich hierbei meist um Warzen.

Diese Warzen oder verrucae vulgares stellen eine umschriebene Wucherung des Epithels mit einer Verbreiterung der Hornschicht dar, die von einer Hypertrophie des Papillarkörpers begleitet ist.

Die Warzen bilden zunächst stecknadelkopfgroße, kugelkalottartige bis halbkugelige Erhebungen; sie sind von gelber, bräunlicher bis schmutziger, oft jedoch von normaler Hautfarbe. Ihre Oberfläche ist anfangs glatt und kann selbst den Eindruck starker Spannung machen, da die Kontinuität der Hornschicht darüber völlig erhalten ist. Solche Befunde können in seltenen Fällen auch noch bei größeren Warzen erhoben werden. Gewöhnlich wird jedoch bei dem weiteren Wachstum die Kontinuität aufgehoben und die Warzenoberfläche wird stark zerklüftet. In der Peripherie werden diese Erhebungen oder Knötchen vielfach von einem aus glatter, verdickter Hornschicht bestehendem Ring umschlossen. In der Mitte findet sich zunächst ein rötlich-schwärzlicher Punkt.

Ist die Warze ausgewachsen, so kann sie Erbsen- bis Bohnengröße erreichen. Ihre Erhebung ragt nun 1—3 cm aus der Haut empor. Auf der Oberfläche hat sich — wie ich schon erwähnt habe — der Zusammenhang der obersten Schichten gelöst. Man kann nun zahlreiche Furchen erkennen, welche die Warzen in Prismen von ½—1 mm Dicke, entsprechend den verlängerten Papillen teilen. Je nach der Ausbildung dieses Netzes von Furchen, findet man alle Übergänge von feinwarzigen bis zum ausgesprochenen zottenförmigen Zustand, bei dem hohe, verhornte Papillensäulen durch tiefe Furchen abgetrennt sind.

Die Verrucae vulgares kommen meist in der Mehrzahl vor. Sie werden häufiger bei Kindern und bei Jugendlichen als bei älteren Leuten beobachtet. Beide Geschlechter sind gleich häufig betroffen. Zumeist treten diese Tumoren zunächst einzeln auf, um sich in der Folge entweder ganz allmählich oder sehr rasch zu vermehren. Bisweilen sind sie in Kratzstrichen angeordnet, oder aber eine größere Warze ist von mehreren kleinen umgeben. Endlich können sie

auch ausgedehnt, exanthemartig über den Körper verbreitet sein. Nach mehreren Wochen und Monaten des Wachstums bleiben sie entweder lange Zeit unverändert, oder sie zeigen spontane, rezidivlose Heilung unter Hinterlassung hellbrauner Flecken.

Über die Lokalisation dieser vulgären Warzen ist zu sagen, daß sie besonders gern am Handrücken und an den Fingern vorkommen. Von den Seitenkanten der Finger sind es besonders die Radialseiten von Daumen und Zeigefinger. Ebenso häufig finden wir sie an der Ulnarseite des Kleinfingers. Auch die Nagelgegend und hier besonders der seitliche Nagelfalz ist ein Lieblingssitz der Verrucae. Die Erkrankungen an den Volae manum und an den Beugeseiten der Finger sind viel seltener. Manchmal erstrecken sich die Gebilde bis zu den unteren Teilen der Vorderarme. Viel weniger häufig, aber immerhin noch recht oft werden Füße, Kopf und Gesicht befallen. An allen anderen Regionen sind Warzen kaum beobachtet worden. Auch die Plantae und Palmae können von vulgären Warzen befallen werden. Ihre Form ist hier erheblich breiter und flacher. An den Plantae finden sich die Warzen besonders am Vorderfuß, in der Gegend des dritten Metatarsalköpfchens, seltener am ersten und fünften, sowie an der Beugeseite der Zehen und besonders an der Unterseite der Ferse. Warzen an Fußrücken und Fußgelenk sind ziemlich selten. An Nacken, Hals und am behaarten Kopf sind Warzen ziemlich häufig beobachtet worden.

Verglichen mit den Hand- und Fingerwarzen sind die Warzen an der Gesichtshaut nicht gerade häufig. Doch stellen sie keinesfalls eine Seltenheit dar. Da diese Affektionen — besonders bei Männern — gerade in der Bartgegend sehr häufig vorkommen, kann man wohl annehmen, daß viele dieser Gebilde durch Rasierinfektion entstanden sind. Neben der Bartgegend sind besonders Augenlider, Ohrmuscheln, Lippenrot und die Schleimhaut der Caruncula lacrimalis und der Mundhöhle der häufigste Sitz.

Bei differentialdiagnostischen Erörterungen über papilläre Gebilde muß auch auf die Aetiologie und Histologie der Warzen eingegangen werden.

Der Volksglauben hielt die Warzen schon lange für ansteckungsfähig. Doch Forscher, wie Hebra, Caposi, Neumann und Wilson haben dies abgelehnt. Ihnen gegenüber haben andere (Neisser, Unna, Brocq, Besnier) sich für die Infektiosität der Verrucae eingesetzt. Die häufige Anordnung der Warzen in Kratzstrichen, sowie die Entstehung einer großen Zahl junger Warzen um ältere hielten sie als Beweis dafür. Auch die Übertragbarkeit von Warzen durch Verletzungen konnte zur Bestätigung dieser Annahme dienen.

Aber erst der gelungene experimentelle Nachweis der Kontagiosität hat dafür eine gesicherte Grundlage geschaffen. Lanz versuchte vergeblich Warzen durch Inokulation unter die Haut zu übertragen. Auch der Versuch, durch tägliches Reiben einer großen Verruca und deren Umgebung Tochterwarzen zu erzeugen, mißlang. Erst Jadassohn ist es gelungen, Warzen experimentell zu übertragen. Dadurch war die Infektiosität der Warzen sichergestellt. Jadassohn machte 74 Inokulationen an 6 verschiedenen Personen mit Material von 5 verschiedenen Warzenträgern. Von diesen 74 Impfungen waren 33 erfolgreich.

Außer Jadassohn haben noch viele andere Autoren Übertragungen von Warzen — experimentell oder zufällig — beobachten können, sodaß heute sicher ist, daß Warzen durch ein Virus übertragen werden.

Außer der Möglichkeit der Übertragung der Warzen spielen jedoch bei deren Entstehung noch andere Momente (Disposition, jugendliches Alter) eine Rolle.

Hände und Gesicht sind für das Angehen der Warzen besonders geeignet, sodaß man hier von einer gewissen regionären Disposition sprechen kann. Umgekehrt besteht offenbar eine geringe Disposition der Mund- und Rachenschleimhaut, denn sonst müßten doch Warzen an diesen Stellen, infolge der großen Übertragungsmöglichkeit von den Händen an die Schleimhäute eine viel häufigere sein.

Neben jugendlichem Alter und einer gewissen individuellen Disposition — manche Menschen infizieren sich von Zeit zu Zeit immer wieder, obwohl ihnen ihr Beruf oder ihre Umgebung nicht besondere Gelegenheit bieten — sind eine Reihe lokaler Faktoren von Wichtigkeit.

Unna wies auf das häufige Vorkommen von Warzen bei Personen hin, die viel mit Waschen und Kochen beschäftigt waren. Durch die Aufweichung und die fortgesetzte Mazeration der Haut ist dem Virus das Haften an der Haut erleichtert worden. Ebenso sind Warzen durch das Rasieren infiziert worden. Die durch den Seifenschaum aufgeweichte Haut bot den Erregern eine günstige Eintrittspforte. K. Ullmann hebt besonders die Hyperhydrosis als günstigen Boden für die Warzenentstehung hervor. Ebenso führt übermäßige Talgsekretion zu rasenartiger Verbreitung der Warzen, besonders auf dem Kopfe.

Neben Unsauberkeit, sowie Erde und Schmutz — besonders bei Landarbeitern und Gärtnern — sind es die gewöhnlichen, traumatischen, sowie mechanischen und chemischen Reizungen des täglichen Lebens, die die Bildung der Warzen fördern.

Jesionek hält das Licht für einen besonders wichtigen Entstehungsfaktor. Sehr oft sitzen Verrucae vulgares an den Praedilektionsstellen der Lichtdermatosen. Im Herbst verschwinden sie, um im Frühjahr neu zu erscheinen. Durch Lichtschutzmaßnahmen sind sie zur Rückbildung zu bringen.

Unna hat die Warze als ein „herdweise auftretendes, akquiriertes Akanthom infektöser Natur mit sofort hinzutretender Hyperkeratose" bezeichnet. Er unterscheidet bei der Warzenbildung drei Entwicklungsstadien:

Im ersten Stadium finden wir eine scheibenförmige Verdickung der Stachelschicht. Gleichzeitig wird der Papillarkörper abgeflacht. Die Papillen sind niedergedrückt, mit Ausnahme weniger widerstehender. Diese sind als blutgefäßhaltige, in die Länge gezogene, schmale Gebilde erhalten. Stratum granulosum und corneum sind verbreitert. Das Stratum corneum ist z. T. parakeratotisch verdickt. Entzündliche Veränderungen in der Cutis fehlen fast vollständig. An größeren Warzen findet man wieder eine Abspaltung von Papillen durch neugebildete, wuchernde Epithelleisten. Diese sind gegen die Cutis zu mit spitzen schmalen Fortsätzen vorgedrungen. Diese Spitzen der Epithelleisten sind gegen das Zentrum der Warze eigentümlich abgebogen. Ferner liegen die Fortsätze in den mittleren Abschnitten der Warze meist tiefer wie am Rande, sodaß ein dellenartiges Bild entsteht. Auch jetzt zeigt die Cutis noch keinerlei Veränderungen, abgesehen vielleicht von einer mäßigen Erweiterung der Gefäße. Wird der bindegewebige Hautabschnitt auch nur wenig beansprucht, so sind desto größere Veränderungen der epidermalen Partie festzustellen. Die Stachelschicht verbreitert sich auf das Vielfache. In den verhältnismäßig dichtgedrängten basalen- und unteren Stachelzellen finden sich zahlreiche Mitosen. Dieses Bild wird noch durch eine erhebliche Größenzunahme der einzelnen Zellen betont. Dieses Größenwachstum ist nicht nur in der oberen Stachelschicht, sondern auch im Stratum granulosum, stellenweise sogar in der Hornschicht feststellbar. Mit diesen Veränderungen sind auch gleichzeitig eigenartige Umwandlungen in den Kernen der Zelle zu beobachten (s. später). Die Körnerschicht ist erheblich verbreitert und zwar mitunter bis zu 10 Lagen und mehr im Raume zwischen den Papillen, weniger über den Papillenspitzen. Die Papillenspitzen, die am weitesten gegen die Warzenoberfläche vorgedrungen sind, sind nur in den seltensten Fällen völlig frei von granulierten Zellen.

Auf der Höhe der Entwicklung kann man in der Hornschicht erhalten gebliebene Kerne sehen. Diese Parakeratose finden wir mehr oder minder stark im Bereich der Papillen, interpapillär

fehlt sie jedoch meistens. In den durch die Parakeratose ausgezeichneten Bezirken der Hornschicht stößt man auch auf größere oder kleiner „markraumähnliche" Bildungen. Lippschütz fand in letzteren eigentümlich veränderte Zellen, sogenannte „kerneinschlußführende Zellen". Diese werden bereits in den oberen Schichten der Stachelzellen, vereinzelt auch interpapillär, in der Hauptsache jedoch in der Hornschicht beobachtet. Mitosen fehlen in den so veränderten Zellen. Statt dessen trifft man gelegentlich auf amitotisch geteilte Kerne (Gans). Das Protoplasma der kerneinschlußführenden Zellen ist nicht verändert. Lipschütz glaubt, daß ein belebtes Virus, das im Zellkern parasitiert, diese Veränderungen hervorruft.

Im Reifezustand der Verrucae werden nur noch selten „Kerneinschlüsse" gefunden. Die Mitosen nehmen ab. Die Neubildung der Stachelzellen hört auf. Die Hornschicht dringt tiefer in die interpapillären Einsenkungen hinab. Schließlich entstehen Risse und Spalten an der Hornschicht. Durch das Einsinken der Hornschicht entstehen trichterförmige Gebilde. Dabei lösen sich einzelne Hornmassen los, namentlich in den interpapillären Bezirken, sodaß der papillomatöse Bau der Warze nun deutlich zu erkennen ist.

Wie die Warze der Hände, so entwickelt sich auch die Gesichtswarze aus einer kleinen halbkugeligen, stecknadelkopfgroßen Erhebung. Jedes einzelne, runde, warzige Element weist einen zentralen, roten Punkt auf. Doch nehmen diese Gesichtswarzen in Ermangelung jeden äußeren Druckes eine — gegenüber den Warzen der übrigen Körperstellen — etwas andere Entwicklung. Die Gesichtswarzen sind ungefähr 3 mm breit, 3—6 mm hoch. Sie sind von keinem hyperkeratotischen Ring umgeben. Die Basis der Warze bildet ein rosaroter, weicher, mit dünner Epidermis bedeckter Zylinder. Dieser teilt sich bald in viele, ½—1 mm dicke Papillen. Diese Papillen — die harte, verhornte Bildungen sind — streben mit dünnen Ausläufern zu der angegebenen Höhe empor und sind durch tiefe Falten und Furchen voneinander getrennt.

Die vulgären Warzen der Mundschleimhaut, die besonders gern am Lippenrot, an der Schleimhautseite der Lippe, am Mundwinkel und an der Zunge, sowie an der benachbarten Gesichtshaut lokalisiert sind, bieten häufig das Bild buschelförmiger, filiformer Gebilde. Ihre Farbe gleicht der Schleimhaut. Zuweilen hebt sie sich schneeweiß von der Nachbarschaft ab.

Sicherlich sind die Warzen der Schleimhaut durch Übertragung von Warzen an Händen und Fingern entstanden (Rasch). War-

zen an Schleimhäuten ohne Warzen an den Händen sind eine Seltenheit.

Neben den vulgären Warzen gibt es noch eine andere Art von Warzen, die Verrucae planae juveniles. Sie unterscheiden sich von den vulgären Warzen nur wenig. Diese planen, juvenilen Warzen haben das Aussehen von kleinen, runden bis ovalen, flachen Papeln. Ihre Höhe, mit der sie aus der Haut herausragen, beträgt selten mehr als ½ mm. Sie können aber bis zu der Größe eines Hirsekorns und darüber heranwachsen. Ihre Farbe ist weißlichgelbgrau, fast hautfarben. Die Oberfläche ist glatt. Bei Vergrößerung der Oberfläche durch die Lupe erkennt man einige abgerundete, warzige Erhebungen. Vereinzelt kommen die planen Warzen kaum vor. Zumeist treten mehrere zu gleicher Zeit hervor. Durch das Nebeneinanderauftreten und die Vereinigung der Einzelefloreszenzen werden größere Geschwülste gebildet. Die Anordnung ist dieselbe, wie bei den vulgären Warzen, also in Mutter- und Tochterwarzen und in Kratzstrichen. Nur ist die Anordnung in Kratzstrichen bei den planen Warzen häufiger, als bei den vulgären.

Ihre hauptsächliche Lokalisation sind Gesicht und Hände. An den Händen finden sie sich an denselben Stellen wie die vulgären Warzen. Im Gesicht sind sie bedeutend häufiger als die vulgären Warzen. Hier werden alle Teile des Gesichts befallen, besonders Stirn, Wangen und Kinn. Es werden gelegentlich auch andere Regionen des Kopfes betroffen, so die Schläfen, die Stirnhaargrenze, die Gegend hinter dem Ohr, die vorderen Partien des behaarten Kopfes, und bei den Männern besonders die Bartgegend (Freudenthal und Spitzer).

An der Mundschleimhaut finden wir die planen Warzen ebenfalls häufiger als die vulgären Warzen. Sie zeigen dabei keine bestimmten Prädilektionsstellen.

Histologisch sieht man bei den an der Haut lokalisierten planen Warzen, daß die Hornschicht über das Doppelte verbreitert ist. Das Stratum granulosum sowie das Stratum spinosum sind ebenfalls verbreitert. Es besteht eine geringe Akanthose und Hyperkeratose. Die Epithelzapfen dringen nirgends tief in die Cutis hinab. Die Cutis scheint überhaupt nicht mit in den Krankheitsvorgang einbezogen, denn sie ist völlig frei von Entzündungen.

Eine gewisse Ähnlichkeit mit diesen gutartigen Warzenbildungen haben die spitzen Condylome.

Diese sind anfangs warzenförmige, kleine Gebilde, die sich bald durch Furchenbildung blumenkohlartig oder hahnenkammartig formen. Sie sind meistens mehr hoch als breit, denn sie wachsen

gewissermaßen mit einem dünnen Stiel aus der Haut heraus. Die breitere Oberfläche teilt sich gewöhnlich in mehrere Spitzen; dadurch erscheint sie uneben, gezackt oder gekörnt. Die Größe ist gewöhnlich die eines Hirsekorns, kann aber bis erbsengroß und darüber werden. Zunächst kommen sie vereinzelt vor, wachsen aber sehr schnell zu größeren Haufen heran. Sie treten vor allem dort auf, wo durch gewisse Bedingungen — wie Mazeration oder Durchfeuchtung — ihr Wachstum gefördert wird. Dort erscheinen sie zunächst als kleine, weißliche Knötchen- welche rasch an Größe zunehmen. In ihrer weiteren Entwicklung bilden sie pyramidenförmige, an ihren Rändern scharf gezackte Gebilde.

Die starke Furchenbildung an der Oberfläche bietet der Ansiedlung aller möglichen Bakterien die allerbeste Voraussetzung. Finden die spitzen Condylome einen trockenen Untergrund vor, so bleiben auch sie trocken und besitzen eine bräunlich bis bläulichrote Farbe. Ist dagegen der Boden feucht, so entstehen glänzende, rote Gewächse. Meist treten die Condylomata acuminata nicht in der Einzahl auf, sondern es finden sich mehrere Gewächse nebeneinander; es können sich auch sogenannte Mutter- und Tochtercondylome zeigen, d. h. um ein größeres Condylom sind mehrere kleine gruppiert. Sind dem Wachstum dieser Gebilde keine Grenzen gesetzt — wie z. B. am weiblichen Genitale — so können sie sich zu großen, erhabenen oder flachen Condylombeeten auswachsen.

Die spitzen Condylome lokalisieren sich vorzugsweise an den Genitalien beiderlei Geschlechts. Beim Manne finden sich diese Affektonen in erster Linie am inneren Vorhautblatt, am Rande des Praeputiums, dem Frenulum und insbesondere an der Kranzfurche der Eichel. Es sind zumeist einzelne oder mehrere kleine, hirsekorngroße, schmerzlose, rote, warzige Gebilde; mitunter kommen auch größere, 5—10 mm große, hahnenkammartige Gewächse vor, deren Sitz hauptsächlich zwischen Glanz und Vorhautblatt ist. Sehr selten finden sich kleinere bis mittelgroße Gewächse an der Raphe, am Penis und am Scrotum sowie in den Genitocruralwinkeln.

Bei der Frau werden die großen und insbesondere die kleinen Labien am häufigsten befallen; ebenso die ganze Vulva bis zum Vestibulum. Am Meatus urethrae, am Frenulum labiorum, an der Clitoris und am Praeputium clitoris werden weniger häufig spitze Condylome beobachtet. Auch innerhalb der Vagina selbst trifft man Condylomata acuminata nicht allzu häufig. Dort werden vor allen Dingen die hinteren Partien, also hintere Vaginalwand, hinterer Fornix, hintere Muttermundslippe befallen. In einigen Fällen waren sie zu so enormer Größe und Zahl angewachsen, daß sie

die ganze Scheide ausgefüllt haben. Bei Frauen findet man eine viel häufigere Mitbeteiligung des Anus und dessen Nachbargebiete. Begünstigt in ihrer Wucherung werden diese Gebilde durch herabfließende Genitalsekrete. Da diese Möglichkeit bei Frauen — insbesondere bei Schwangeren — mehr gegeben ist als bei Männern, ist auch zu verstehen, warum gerade bei Frauen die Zahl und Ausdehnung der spitzen Condylome eine excessivere ist als bei Männern. Auch die Rectumschleimhaut kann durch Infektion von den Analcondylomen aus erkranken, ebenso — besonders bei unsauberen und graviden Frauen — die Genitocruralfalten sowie die angrenzenden Teile der Oberschenkel, die Gegend der Symphyse und die Regio suprapubica.

Spitze Condylome sind jedoch nicht nur in der Genital- und Analregion sondern auch an anderen Körperregionen, an der Haut und, außer an der schon erwähnten Scheiden- und Rectumschleimhaut, auch an anderen Schleimhäuten, so besonders an der Mund- und Nasenschleimhaut und an der Conjunktiva beobachtet worden. Auf diese atypischen Lokalisationen, insbesondere die an Lippen, soll erst später eingegangen werden. Zunächst sei einiges über die Aetiologie und Histologie der spitzen Condylome gesagt.

Spitze Condylome treten manchmal im Anschluß an eine gonorrhoische Affektion auf. Viele Autoren hielten deswegen früher das Vorhandensein einer Gonorrhoe zur Entstehung von spitzen Condylomen für unbedingt notwendig. Man nahm an, daß diese Wucherungen durch den Reiz des Trippersekretes hervorgerufen würden, was ihnen auch die Benennung „Tripperwarzen" eingebracht hat. Gewiß findet man oft spitze Condylome gleichzeitig mit einer Gonorrhoe bei ein und demselben Individuum. Doch schon im Jahre 1905 hat Jadassohn darauf hingewiesen, daß diese Wucherungen nichts mit einer gonorrhoischen Erkrankung zu tun haben. Brandes fand, daß von 38 Patienten, die wegen einer Gonorrhoe behandelt wurden, nur 17 gleichzeitig spitze Condylome hatten. Waelsch betont, daß die spitzen Condylome meistens auch erst auf dem Höhepunkt der Gonorrhoe oder sogar erst in der Zeit ihres Abklingens in Erscheinung treten. Das wäre aber allein kein gültiger Beweis, da die Gonorrhoe und die spitzen Condylome verschiedene Inkubationszeiten haben. Auch der Umstand, daß häufig die Gegend um den Anus allein befallen wird, spricht gegen einen Zusammenhang mit der Gonorrhoe, da diese Körperregion selten von der Gonorrhoe betroffen wird.

Die fortgesetzte Durchfeuchtung und entzündliche Reizung durch das Trippersekret mag wohl sicherlich das Wachstum der

Condylomata acuminata begünstigen, doch wird die ausschließlich ursächliche Bedeutung derartiger Zustände durch den Umstand in Frage gestellt, daß einerseits die Gonorrhoe sehr häufig keine Condylomentwicklung nach sich zieht, andererseits sich spitze Condylome ohne entzündliche insbesondere gonorrhoische Reizung bilden können.

N a d e l gibt als disponierende Faktoren für die Entstehung der Mundschleimhaut-Condylome chronische Schleimhautentzündungen an. T r y b beschrieb ein Gewächs an der Schleimhautseite der Lippe, das im Anschluß an eine Syphilis der Lippe auftrat. Mechanische Ursachen für die Entstehung der Condylomata acuminata können durch Verletzung der Schleimhaut gegeben sein (L ö w e n b a c h). Eine sichere aetiologische Bedeutung scheint aber das Tabakrauchen zu haben. So kommt K a h n auf Grund klinischer Befunde zu dem Ergebnis, daß eitrige Katarrhe der Nase Tabak, Alkohol und andere chemische Reize reichliche Gelegenheit zur Entzündung und auch zur Papillombildung an der Mund- und Nasenschleimhaut geben. Das männliche Geschlecht ist so infolge des stärkeren Tabak- und Alkoholverbrauchs häufiger von spitzen Condylomen dieser Gegenden betroffen als das weibliche.

S p r e c h e r schildert einen Fall, bei dem sich an den Stellen der Mundschleimhaut, die beim Halten der Pfeife in Betracht kam, spitze Condylome entwickelten: So zunächst der rechte Mundwinkel. Als der Patient später die Vorderzähne verlor und nunmehr die Pfeife mit den mittleren Abschnitten der Lippe hielt, erkrankte auch diese Region. Neben dem chemischen Reiz des Tabaks spielten hier wohl auch mechanische Reizwirkungen eine Rolle.

Im Falle W a g n e r verhält es sich ähnlich. Der Druck der Pfeife, die chemische Reizung durch den Tabaksaft sind hier als die ursächlichen Momente für die Entstehung der Affektion anzusehen. W a g n e r glaubt, daß auch den Druckschwankungen im Gefäßsystem, die durch das Saugen an der Pfeife hervorgerufen werden, aetiologische Bedeutung zukommt. Auch hier sind die Stellen am stärksten betroffen, die dem mechanischen und chemischen Trauma am stärksten ausgesetzt waren.

Auch im Falle L ö w e n b a c h — es handelt sich hierbei um eine Frau — soll durch den Tabaksaft das spitze Condylom ausgelöst worden sein. Die Patientin hatte sich beim Tabakrauchen in die Lippe gebissen, und an dieser Stelle entstanden einige Tage später spitze Condylome.

Obwohl diese und zahlreiche andere Beobachtungen eine mechanische und chemische Reiztheorie der Entstehung der Feigwarzen

unterlagen, so wurde doch durch zahlreiche Untersuchungen festgestellt, daß sich diese Bildungen auch überimpfen lassen.

Cooper und v. Zeissel vertraten schon frühzeitig die Meinung, daß spitze Condylome übertragbar seien. Nach den Impfergebnissen von Jadassohn, Waelsch, Fantl, Cronquist, Ullmann, Ziegler und Frey, die teils unbeabsichtigt, teils beabsichtigt vorgenommen wurden, ist bewiesen, daß die Condylomata acuminata durch ein filtrierbares Virus erzeugt werden.

Verfolgt man das spitze Condylom von seinem ersten Bestehen an, so stellt es gerade wie die Warze zunächst eine scheibenförmige Epithelverdickung dar. Diese Verdickung ist in erster Linie auf eine Wucherung der Stachelzellenschicht zurückzuführen (Unna). In diesem Stadium besteht zwischen dem spitzen Condylom und den gewöhnlichen Warzen histologisch eine gewisse Ähnlichkeit, da auch das Verhalten der Hornschicht noch keinen Unterschied erkennen läßt. Zunächst fängt das Epithel an zu wuchern, und der Papillarkörper wird abgeflacht. Dann treten anfangs isolierte, später gehäufte papillenartige Wucherungen des Papillarkörpers auf, die bereits den Aufbau des spitzen Condyloms erkennen lassen. Am Epithel läßt sich folgendes feststellen:

Die Stachelzellen vergrößern sich, die Interzellularbrücken sind verbreitert, die Interzellularlücken sind erweitert und bilden oft ein vielfach verzweigtes Netzwerk. Im Stratum basale und auch in den höheren Schichten finden sich zahlreiche Mitosen. Später sind auch die Wucherungen in den Papillen stärker ausgeprägt. Zu Anfang führt der Grundstock weite, prallgefüllte Blutgefäße und weite Lymphräume. Im späteren Entwicklungsstadium werden dann die Veränderungen noch ausgeprägter; außerdem finden sich gekörnte und verklumpte Fibrinmassen in den weitklaffenden Lymphspalten. Auch das Bindegewebe zeigt dann Wachstumsvorgänge und verbreitert dadurch den Papillarkörper. In neugebildeten Geweben sind Mast- und Plasmazellen in großer Zahl vorhanden. Bei länger bestehenden oder in stark entzündlich veränderten Condylomen finden sich auch zahlreiche Leukozyten. Elastische Fasern werden erst nach längerem Bestrahlen beobachtet.

Der Wucherung der Stachelzellschicht geht eine solche der granulierten oder Hornschicht nicht parallel; diese Schichten erscheinen vielmehr an manchen Stellen verdünnt. Dieser letztere Befund ist der histologische Ausdruck für die Tatsache, daß sich die spitzen Condylome stets im Bereich einer oberflächlich geschädigten Hautpartie ansiedeln und dafür, daß es bei den spitzen Condylomen zu keiner starken Hornbildung kommt.

An den Stachelzellen sind weiter eine Reihe eigenartiger Veränderungen festgestellt worden:

Bereits 1893 hatte Ducrey und Oro im Stratum spinosum rundliche, längliche oder unregelmäßig begrenzte Gebilde beobachtet, die sie für Parasiten hielten. 1904 beschrieb Unna die sogenannten „X"-Zellen.

Genauer wurden die Zellveränderungen von Fiori beschrieben. Er machte schon damals auf die Ähnlichkeit der Strukturbefunde mit Einschlußkörperchen aufmerksam.

Lipschütz spricht von „dunklen Zellen", oder „Condylomzellen". Dieses sind rundliche oder eliptische Gebilde mit eigenartigen Veränderungen der Kerne; diese zeigen eine zerknitterte oder gefaltene Oberfläche und ein intensiv gefärbtes und in seiner Struktur umgewandeltes Chromatin. Lipschütz hält diese Bilder für spezifische Reaktionsprodukte der Kernsubstanzen auf ein in die Kerne eindringendes Virus; ein Zusammenhang mit den Nucleoli lehnt er ab.

Die so beschaffenen Zellen fand er in den zentral gelegenen Abschnitten der Epithelleisten. Aufwärts fanden sie sich bis zur Horn- und abwärts bis zur Basalzellschicht.

Lipschütz unterschied dabei vier verschiedene Kernveränderungen:

1. Der Kern stellt eine homogene, glasige Masse dar.
2. Die rundliche oder epileptische Kerneinschlußmasse ist deutlich von der sich anders färbenden Kernmembran zu unterscheiden.
3. Condylomzellen, d. h. Zellen, bei denen die Kernoberfläche mehr oder weniger regelmäßig gefaltet, der Kern selbst häufig eigenartig homogen erstarrt, das Protoplasma perinucleär vakuolisiert ist.
4. Zellen, die viel kleiner sind als die „hellen Zellen" der Nachbarschaft, mit kompaktem Kern und Kerneinschlüssen.

Vor differentialdiagnostischen Erwägungen über Warzen und spitze Condylome soll zunächst auf das Vorkommen von spitzen Condylomen in anderen als den Geschlechts- und Analregionen eingegangen werden.

Das Vorkommen in spitzen Condylomen an der Rectum- und Vaginalschleimhaut wurde bereits oben erwähnt. Nicht nur die Haut im Bereich des Genitale und dessen Umgebung, sondern auch andere Körperregionen können von spitzen Condylomen befallen werden: So wurden spitze Condylome in der Leistenbeuge, in der Achselhöhle und, bei einem nässenden Ekzem, in der Nabelgegend

gefunden. Auch an der Haut des Gesichtes sind spitze Condylome nicht sehr selten. Auch am Nasenrücken, an der Nasenspitze und an den Nasenflügeln fand man derartige Bildungen (Blaschko, Mühlpfordt). Die Haut im Bereich der Körperöffnungen bietet auch am Kopfe für die Condylomata acuminata günstige Bedingungen. So sind spitze Condylome am Ohr (besonders bei chronischer oder akuter Otitis media) keine große Seltenheit. Brandes fand Condylomata acuminata hinter der Ohrmuschel. Benjamin berichtet über 6 Fälle von spitzen Condylomen in beiden äußeren Gehörgängen von Chinesen (Amann).

Fälle von Condylomata acuminata der Nasenhöhle beschrieben Pagano und Segre. Bei chronischer Conjunktivitis fand man spitze Condylome an den Augen und hier besonders an den Lidrändern, an der Carunkula lacrimalis, an der Conjunctiva palpebrarum und an der Sclera.

An der Mundschleimhaut nähern sich in morphologischer Hinsicht die spitzen Condylome den Warzen. Die Condylome des Mundes sind als weiche, zerklüftete, hanfkorngroße Geschwülstchen beschrieben. Ihre Farbe ist rosa bis blaurot. Meist zeigen sie einem alten Glanz. Eine Trennung gegenüber den Warzen ist sehr schwierig, manchmal sogar unmöglich. Nach Zinsser unterschieden sich die Condylomata acuminata von Warzen der Mundschleimhaut nur durch eine Stielbildung und ihr blumenkohlartiges Aussehen.

Befallen werden so ziemlich alle Teile der Mundschleimhaut. Man kann dabei zwei Arten unterscheiden: So sind an den Lippen, Mundwinkeln und Wangen mehr papilläre, an den Gaumenbögen und an den Zäpfchen mehr gestielte und filiforme Bildungen; am Zungenrücken erscheinen sie als scharf umschriebene, rote, runde, papilläre Gewächse (Freudenthal und Spitzer).

Spitze Condylome an den Mundwinkeln beschrieben Mühlpfordt, Sprecher und Löwenbach, an der Gingiva der Kiefer Amann, an der Schleimhaut der Wange Merenlender und Segre, am Frenulum Sprecher und an der Zungenoberfläche Segre und Heidingsfeld, am harten Gaumen, an den Gaumenbögen und im Rachen Nadel, an der Uvula Mühlpfordt.

Fälle, bei denen spitze Condylome an den Schleimhäuten der Lippen gefunden werden, sind nicht allzu häufig.

In der mir zugänglichen Literatur fand ich folgende Fälle mit Condylomen an der Unterlippenschleimhaut:

Rasch (zwei Fälle):

1. Sieben Jahre altes Mädchen: An der Mundschleimhaut eine Anzahl von Tumoren; diese befinden sich sowohl an der Innenseite der Unterlippe wie an der Wangenschleimhaut; sie waren hanfkorn- bis linsengroß.

2. Sechs Jahre altes Mädchen, das die Gewohnheit hatte, an den Fingern zu lutschen, die mit Warzen besetzt waren. An der Mundschleimhaut, hauptsächlich im Bereich der Wange, zahllose condylomähnliche Tumoren.

Wagner: 66-jähriger Mann mit spitzen Condylomen, die zum Großteil das Lippenrot einnehmen und sich auch auf die Schleimhaut des Vestibulum oris fortsetzen. Es handelte sich hierbei zum Teil um diffuse, zum Teil um herdförmige Veränderungen. Letztere imponieren im rechten Mundwinkel und im ganzen rechten Anteil des Lippenrotes als eine Tumormasse, die sich aus drei bohnen- bis haselnußgroßen Knoten zusammensetzt. An dem epidermoidalem Anteil der Unter- und Oberlippe fanden sich kleinere Tumoren derselben Art. Mikroskopisch jeweils das typische Bild der Condylomata acuminata.

Segre fand bei einem 29-jährigen Manne spitze Condylome in der Nasenhöhle, ferner auf der Wangenschleimhaut, der Zunge, dem Gaumen und den Lippen.

Mühlpfordt berichtet von einem 14-jährigen Mädchen, das seit fünf Jahren eine Warze an den Fingern hatte, die sie sich selbst abriß. Auch hat sie sich öfters an der Warze gebissen. Seit 2½ Jahren „Blasen" im Munde. An der Innenseite der Wangen und in der Wangenzahnfleischfalte sowie in den Mundwinkeln und an den Unter- und Oberlippen fand man zahlreiche linsen- bis pfennigstückgroße, hellrote Wucherungen, die an der Oberfläche blumenkohlartig zerklüftet waren.

Löwenbach teilt drei hierfür gehörige Fälle mit.

1. 23-jähriger Mann. Die Unterlippe zeigte sowohl im Bereich des Lippenrotes wie des vestibulären Anteils der Mundhöhle rechts und links von der Medianlinie, mit Ausnahme eines ganz schmalen freibleibenden Saumes an den Mundwinkeln, eine diffuse, höckrige und warzig zerklüftete Beschaffenheit. Dieselben Veränderungen fanden sich in den unteren Wangenpartien, im Bereich der Gingiva der unteren und oberen Schneide- und Eckzähne. Die Schleimhaut in den genannten Bezirken war dabei besetzt von einer Anzahl dichtgedrängter, linsen- bis erbsengroßer, mattglänzender, rosa bis bläulichrot gefärbter Geschwülstchen; diese verliehen der Unterlippe ein blumenkohlartiges Aussehen. Über die Entstehungsursache war nichts bekannt. Der Pat. gab an, daß

früher auch die ganz Oberlippe in gleicher Weise affiziert gewesen sei.

2. 30-jährige Frau, wegen antiluetischer Behandlung in der Klinik; als Nebenbefund fand sich an der Unterlippe rechts auf der buccalen, inneren Seite eine halberbsengroße, gestielte Geschwulst; diese war von weicher Konsistenz mit warzig-höckrig gelappter Oberfläche, von hellrosaroter Farbe und bot auch in ihren sonstigen Eigenschaften das Bild eines spitzen Condyloms. Pat. gab an, sie habe sich vor einigen Jahren beim Tabakkauen in die Lippe gebissen, es sei damals im Verlauf einiger Tage die „Warze" zu ihrer jetzigen Größe herangewachsen. Histologische Untersuchung: Spitzes Condylom.

3. 26-jähriger Musiker, der wegen Lues klinisch behandelt wurde und bei dem sich folgender Nebenbefund fand:

An der buccalen Seite der Unterlippe, nahe dem linken Mundwinkel zwei erbsengroße, höckerige, weiche Geschwülstchen, die von hellrosa gefärbter, mattglänzender Schleimhaut überzogen sind und an einem 1—2 mm langen und ebenso dicken Stiele hängen. Der Pat. gab an, er sei während seiner Dienstzeit als Militärmusiker (Trompetenbläser) vor sechs Jahren auf einem Übungsmarsche niedergestürzt, habe sich damals, da der Sturz während des Blasens geschah, das Mundstück der Trompete in die Lippen gestoßen, und aus der so entstandenen Schleimhautwunde seien die Gebilde in kurzer Zeit hervorgewuchert.

Sprecher beobachtete bei einem neunjährigen Kinde ebenfalls in der Nähe des linken Mundwinkels sechs kleine Papillome und zwar davon vier an der Ober- und zwei an der Unterlippe. Sie bestanden seit 7—8 Monaten und waren an denselben Stellen aufgetreten, wo sich vorher im Laufe weniger Wochen mehrmals ein Herpes labialis ohne nachweisbare Ursache gezeigt hatte. Die kleinen Neubildungen hatten das Aussehen von spitzen Condylomen, auch die histologische Untersuchung lieferte das hierfür typische Bild von Condylomata acuminata.

Schoenhof berichtete über spitze Condylome im rechten und linken Mundwinkel (Lippenrot und Wangenschleimhaut). Seit 2 Wochen auch an der Haut der rechten Wange vereinzelte, kleine, weiche Warzen.

Neumann: 28-jähriger Mann mit papillären Wucherungen an Lippen- und Mundschleimhaut. Das ganze Lippenrot der Unterlippe ist von einer etwa 3 mm hohen, warzig zerklüfteten Geschwulst eingenommen, die sich aus zahlreichen papillären Excrescenzen, gleich dicht gedrängten spitzen Condylomen zusammensetzt. Nach vorne ist nur ein ganz schmaler Saum normalen

Lippenrotes erhalten. Nach rückwärts gegen die Mundseite flachen sich die Papillome immer mehr ab und gehen an der Schleimhaut der Unterlippe in grieskorn- oder senfkorngroße Knötchen über, sodaß die Unterlippe wie chagriniert aussieht. Der Saum des Lippenrots an der Oberlippe ist in analoger, aber in bedeutend geringerer Weise affiziert wie die Unterlippe. Außerdem fanden sich am Zahnfleisch des Ober- und Unterkiefers noch breitaufsitzende, hanfkorn- bis halberbsengroße flache Geschwülstchen. Nach Angaben des Pat. besteht die Affektion seit seinem 10. Lebensjahr.

Bei meinen obigen Ausführungen sahen wir, wie sich sowohl die Warzen als auch die spitzen Condylome an den Schleimhäuten in ihrer Struktur etwas von deren der äußeren Haut abweichen, und zwar derart, daß Warzen und spitze Condylome an den Schleimhäuten nicht nur klinisch sondern auch histologisch einander ähnlicher sind als die der äußeren Haut. Während in vielen Punkten: Anordnung der Affektion, zahlenmäßiges Vorkommen und Inkubationszeit, Warzen und spitze Condylome tatsächlich kaum voneinander zu trennen sind, so zeigt noch am ehesten das histologische Bild wesentliche Unterschiede. So ist bei den Warzen die Hornschicht sehr stark entwickelt, während sie bei den spitzen Condylomen kaum — oder garnicht — verbreitert erscheint. Die Papillen sind bei Warzen in geringerer Zahl vorhanden, bei den spitzen Condylomen außerordentlich zahlreich. Zahlreiche Mitosen in den Stachelzellen, eine erhebliche Gefäßerweiterung, sowie eine enorme Größenzunahme bei den Condylomata acuminata sind weitere wichtige histologische Befunde für die Differentialdiagnose. Auch die Stielbildung bei den Condylomen ist für sie charakteristisch. Frey weist darauf hin, daß bei den Schleimhautwarzen die Verhornung immer mehr zurücktritt, während die papilläre Wucherung immer deutlicher wird, sodaß also die Warzen condylomähnlich werden. Deshalb ist auch in vielen Fällen die Frage, ob es sich um Warzen oder spitze Condylome handelt, nicht leicht zu beantworten, zuweilen sogar unmöglich.

Freudenthal und Spitzer schreiben: „In diesem Rahmen hängt es bei der großen Ähnlichkeit der Tumoren sehr oft von der persönlichen Auffassung des Autors ab, ob ein Gebilde als Verrucca oder Condylom der Mundschleimhaut eingereiht wird."

Eine Reihe von Autoren wie Blaschko, Frey und Martenstein u. a. behaupten sogar, daß Warzen und spitze Condylome ein und dasselbe Gebilde seien. Ausschlaggebend sei nur das Terrain. Würde dem Virus, das für beide Affektionen also dasselbe wäre, Gelegenheit zum Eindringen gegeben, so würden sich je nach der Struktur des Standortes — Haut oder Schleimhaut —

entweder Warzen oder spitze Condylome bilden. Ihre Anschauungen über die Identität dieser Bildungen stützen sich auf folgende Momente:

1. Die histologische Ähnlichkeit von vulgären Warzen und spitzen Condylomen.

Waelsch und Habermann beschrieben bei 5 Pat. alle Übergänge von spitzen Condylomen zu harten Warzen. An der Haut des äußeren Genitale beobachteten sie harte Warzen, an den Genitalschleimhäuten spitze Condylome und an den Übergangsstellen eigenartige papilläre Wucherungen (siehe auch Lipschütz und Serra).

2. Das gleichzeitige Vorkommen von Warzen und spitzen Condylomen beim gleichen Individuum.

Nach Brandes fanden sich in 68, nach Tibierge in 25 und nach Arning in 58% ihrer Fälle ein gleichzeitiges Vorkommen von Warzen und spitzen Condylomen bei demselben Individuum. Mühlpfordt, Wiener, Schoenhof, Audry, Per, Musger, Rasch und Sprecher beobachteten ebenfalls solche Fälle.

3. Die ziemlich übereinstimmende Inkubationszeit bei Warzen und spitzen Condylomen.

Bei Warzen gibt Jadassohn 1½—8 Monate, Waelsch 3 Monate und Serra 5—6 Monate als Inkubationszeit an. Bei spitzen Condylomen: Waelsch und Fantl 2½—9 Monate, Frey 2 Monate, Ziegler 6 Monate und Serra 5½ Monate.

4. Übergänge, namentlich bei Impfversuchen.

Die Übergänge bei zufälligen oder experimentellen Übertragungen sind besonders eindrucksvoll. Und hier sind besonders die Versuche von Waelsch und Fantl zu nennen. Waelsch bereitete von spitzen Condylomen, die sich am inneren Vorhautblatt eines sonst gesunden Mannes entwickelt hatten zu einem dünnen Brei. Diesen Brei spritzte er sich sowie seinem Mitarbeiter Fantl in den Arm. Nach drei Monaten beobachtete Waelsch kleine Warzen, Fantl bemerkte erst einige Monate später dieselben warzigen Gebilde an der Impfstelle. Als man denselben Brei bei einer Frau unter die Haut der Innenfläche der kleinen Schamlippe spritzte, entwickelten sich spitze Condylome. Ziegler machte ähnliche Versuche. Er rieb zwei Pflegern Material von zerriebenen spitzen Condylomen in den Unter- und Oberarm ein, nach 1½ Jahren sah man an vier Stellen kleine Warzen.

All diese Übertragungsversuche zeigen mit großer Wahrscheinlichkeit, daß nach Einimpfung des spitzen Condyloms in die Schleimhaut wiederum ein spitzes Condylom die Folge ist. Wird dagegen der Condylombrei unter die Haut gespritzt, so entstehen je nachdem die Haut mit einer schwachen oder starken Hornschicht bedeckt ist, weiche oder harte Warzen.

Neben den Warzen und spitzen Condylomen sind bei unseren differentialdiagnostischen Erörterungen auch noch die in der Saumregion der Lippen- und Wangenschleimhaut vorkommende, sogenannte „fissurale" papillomatöse Naevi zu nennen. Sie entstehen an Stellen, wo fötale Spalten während der Entwicklung geschlossen werden. Solche fissurale Tumoren werden auch an anderen Körperstellen beobachtet, so im Bereich des Halses, wo die Umgestaltung der den Kiemengängen der Fische entsprechenden Gebilde die Veranlassung zu Keimausschaltungen, örtlichen Gewebsmißbildungen und Geschwulstbildungen geben kann. Auch kann ein von Siegrist mitgeteilter Fall angeführt werden, bei dem sich in der Trachea an der Stelle wo diese mit der Speiseröhre ursprünglich in Verbindung stand, ein blumenkohlartiges Gewächs entwickelte. An der Saumregion der Lippen- und Wangenschleimhaut spielen sich ebenfalls komplizierte Entwicklungsvorgänge ab: An der Saumregion der Wangen und der Mundwinkel verbinden sich Ober- und Unterkieferfortsatz. Histologisch handelt es sich bei den an diesen Stellen entstehenden Gebilden ebenfalls um Fibroepitheliome.

Können nun spitze Condylome oder Warzen carcinomatös entarten? Auch diese Frage muß bei differentialdiagnostischen Erörterungen über papilläre Bildungen an den Lippen ventiliert werden.

Bei den papillomatösen Bildungen handelt es sich um Wachstumsvorgänge des Bindegewebes. Das Epithel beschränkt sich auf die Überkleidung der Oberfläche, eine scharfe Grenze zwischen Epithel und Bindegewebe bleibt also immer vorhanden. Ferner zeigten die Papillome ein örtlich begrenztes Wachstum. Die Wucherungen konnten zwar eine beträchtliche Größe erreichen, doch dringen sie nach allgemeiner Auffassung nirgends zerstörend in andere Gewebe vor. Beim Carzinom aber finden wir eine völlige Aufhebung der Grenzen zwischen Epithel und Bindegewebe. Das Epithel löst sich vom Bindegewebe und wuchert nun, die Stellen des geringsten Widerstandes suchend, in dasselbe und in alle anderen erreichbaren Gewebe ein und zerstört sie dabei.

Der Verdacht nun, daß Papillome carzinomatös entarten, ist besonders dort gegeben, wo die Wucherungen sehr schnell vor sich

gehen und enorme Größen erreichen. So sind Geschwülste dieser Art von Gänseeigröße und darüber an der äußeren Haut und an der Glares penis beobachtet worden. In der Literatur sind wohl eine Anzahl solcher Papillome der Genital- und Analregion mit carzinomatöser Entartung beschrieben, doch wurden meistens erst histologische Untersuchungen angestellt, als bereits ein Carzinom vorhanden war. Ob es sich nicht schon von vornherein um ein Carzinom gehandelt hat, ließ sich dabei nicht mehr feststellen.

Kaufmann berichtet von einem Fall, der klarer liegt als alle anderen:

37-jährige Frau. Nach Gonorrhoe zunächst üppige spitze Condylome in der Analfalte; diese wurden entfernt. Im Jahre nachher an derselben Stelle papillärer Plattenepithelkrebs. Entfernung. Bald enormes Rezidiv in Gestalt eines suppentellergroßen Ulcus. Ende desselben Jahres exitus. In allen Stadien war eine mikroskopische Untersuchung erfolgt.

Das ist aber auch der einzige Fall, der so klar liegt. Selbst das infiltrierende Wachstum beim Carzinom ist kein sicherer Beweis für ein Carcinom, da in der Literatur eine Reihe von Fälle von Condylomen mit angeblich infiltrierendem Wachstum und ohne Anhaltspunkt für ein Carcinom beschrieben wurden. (Buschke-Löwenstein).

Israel meint, daß eine Geschwulstreihe existiert, die das gewöhnliche spitze Condylom über eine „atypische, nicht destruierende Condylomform" mit einer atypischen in Carzinom übergehenden Form verbindet.

Langer hat in der Buschke'schen Klinik mehrere Fälle klinisch carcinomähnlicher, spitzer Condylome (des Penis) gesehen.

Buschke beschreibt ebenfalls ein spitzes Condylom am Penis. Trotz des ganzen Bildes, das für eine maligne Wucherung sprach, fand sich histologisch kein Anzeichen für Carzinom.

Rosenthal sah einen ähnlichen Fall. Er hält ihn nach histologischem Bild nicht für ein Carzinom. Arndt dagegen ist der Ansicht, daß bei dem Rosenthal'schen Fall ein Krebs vorliegt.

Buschke und Löwenstein beschrieben drei Fälle von carcinomähnlichen Condylomata acuminata des Penis. Das Ergebnis ihrer Untersuchungen fassen sie wie folgt zusammen: „Ihr teilweise infiltrierendes Wachstum ist das einzige Symptom, welches vom pathologisch-anatomischen Standpunkt aus berechtigen würde, sie als Carzinome anzusprechen. Da aber alle übrigen histologischen und klinischen Merkmale für die Zugehörigkeit zu den spitzen Condylomen sprechen, sind sie nicht als Carzinome aufzufassen. Jedenfalls halten wir den fortlaufenden entzündlichen Reiz, der sich

histologisch durch die riesenhafte Infiltrationsbildung kund tut, durchaus für fähig, das Epithel immer wieder zur Wucherung anzugreifen und allmählich auch bei den jahrelang verschleppten Fällen zu Wachstumsformen zu bringen, wie sie sonst nur Carzinomen eigen sind, sodaß aus den ursprünglich gutartigen condylomatösen Gebilden Tumoren resultieren, die sich in gewisser biologischer Beziehung ähnlich den Carzinomen verhalten, ohne solche zu sein."

Frei hält ebenfalls diese carzinomähnlichen, spitzen Condylome für echte Condylome. Die Anschauungen über das Vorkommen von spitzen Condylomen und Carzinomen hält er nicht für erwiesen, glaubt vielmehr, daß es sich von vornherein um Carcinome handelt.

Nach all diesen Untersuchungen ist die Frage, ob sich spitze Condylome oder Verrucae in Carzinome umwandeln können, nicht klar. Mit Ausnahme des Falles von Kaufmann sind die Untersuchungen recht unsicher.

Borst ist der Auffassung, daß papillomatöse Bildungen, die sich nach längerer Zeit als Carzinome entpuppen, nicht carzinomatöse Metamorphosen in dem Sinne sind, daß ein bis dahin völlig typisches Papillom durch eine plötzliche Änderung ein Carzinom ergebe, sondern, daß es von vornherein atypische Formen des Papilloms, carzinomatöse Formen seien. „Es gibt derartige Geschwülste, die den Bau eines Papilloms an der Oberfläche im wesentlichen beibehalten, während sie sich andererseits früher oder später als unhaltsam wachsende, in die Weichteile und Knochen vordringende, äußerst bösartige, zerstörende Gewächse offenbaren."

Es könne nach Borst immerhin an die Möglichkeit gedacht werden, daß Papillome und Carzinome zufällig zusammen vorkommen.

Zum Schlusse noch einige Bemerkungen über den Lippenkrebs.

Unterlippencarzinome lokalisieren sich mit Vorliebe an den Seitenteilen des Lippenrots zwischen Mundwinkel und Mittellinie; seltener finden wir sie in der Mitte, am seltensten im Mundwinkel selbst. Ihre Größe ist sehr verschieden. Wir finden Geschwülste von Bohnengröße bis zu solchen, welche die ganze Oberfläche der Lippenrots flächenartig einnehmen; meistens greifen sie sogar auf die Mundschleimhaut über. Die entwickelte Geschwulst hat des öfteren eine feinpapilläre Oberfläche, die mit leicht abhebbaren Krusten belegt ist. Die Oberfläche neigt leicht zu Blutungen und ist mit einem harten Rand umschrieben. Die Basis ist derb und in die Lippenmuskulatur eingedrungen. Bei anderen Unterlippencarcinomen ist die erkrankte Stelle geschwürig, bei anderem wiederum blu-

menkohlartig gelappt. Allerdings sind diese letzteren viel seltener. Erörterungen über eine differentialdiagnostische Abgrenzung dieser blumenkohlartigen Lippenkrebse gegen spitze Condylome konnte ich im Schrifttum nicht finden.

Die Krebse der Unterlippe sind bei Männern viel häufiger, als bei Frauen. Nach Fricke ist das Verhältnis der erkrankten Männer zu den Frauen 92,8 : 7,2%.

Als auslösendes aetiologisches Moment scheint auch hier wie bei den spitzen Condylomen die Pfeife eine große Rolle zu spielen. Der ständige Druck, das Reiben, sowie der chemisch irritierende Tabaksaft kann in vielen Fällen zu chronischen Entzündungen führen. Auch bei Frauen, die Pfeife rauchten, fand man mehr Unterlippencarcinome als bei anderen Frauen.

Mikroskopisch unterscheiden wir unter den Hautkrebsen zwei Formen: Die verhornenden oder Stachelzellenkrebse (Kankroide) und die nicht verhornenden oder Basalzellenkrebse.

Die Stachelzellenkrebse werden sowohl an der äußeren Haut wie an den Schleimhäuten beobachtet. Sie wuchern meist verhältnismäßig schnell in die Tiefe. Nach kurzer Zeit schon zerfallen sie in der Mitte. An den Rändern dagegen kann man eine deutliche, wulstige Erhebung erkennen. Schon frühzeitig erfolgt eine Metastasierung in die Lymphknoten. Auf dem Durchschnitt durch die Geschwulst finden wir verzweigte und miteinander verbundene Epithelstränge, die aus Stachelzellen bestehen. In ihren breiteren Zügen sind reichliche „Krebsperlen" enthalten. Meist ist das Gerüst (Stroma), das in der Hauptsache aus jugendlichem Bindegewebe besteht, sehr schwach entwickelt. In dem Bindegewebe und in der Umgebung der Krebswucherung findet sich eine manchmal starke, ein anderes Mal weniger starke lympho- und plasmazytäre Infiltration. Die Stachelzellenkrebse wachsen zerstörend in Blut- und Lymphgefäße hinein. Ebenso werden Nerven und Muskulatur und schließlich auch die Knochen befallen. Die Basalzellenkrebse bestehen aus zusammenhängenden Zellzügen, die aus kleinen rundlichen, spindeligen Zellen ohne Epithelfasern bestehen. Die Zellzüge zeigen in der Mitte häufig eine schleimige Umwandlung. Das Stroma ist reichlicher entwickelt als bei den Stachelzellkrebsen. Es besteht aus jungem, zellreichen Bindegewebe, das eine wechselnd starke, zellige Infiltration zeigt. Die Basalzellenkrebse sind im Verlaufe gutartig. Nach langen Jahren können sie jedoch allmählich weiter wuchern und selbst die Knochen zerstören. Daß Basalzellenkrebse auf die Lymphknoten übergehen, ist nur sehr selten beobachtet worden.

Nach diesen Erörterungen sei nun der eingangs angekündigte eigene Fall mit einer mächtigen Papillomatose der Unterlippe beschrieben:

Es handelt sich dabei um einen 51-jährigen Lokomotivführer, der wegen seiner Lippenaffektion im August 1934 die chirurgische Klinik aufsuchte.

Anamnese:

Der Pat. hatte 1907 eine Lungenentzündung, sonst war er immer gesund. Seit einem Jahre hat sich bei dem Kranken an der Unterlippe eine „Horngeschwulst" gebildet, die langsam an Größe zunahm. Erst nach einem Jahre suchte er die Klinik auf. Von der Geschwulst hatten sich immer kleine, hornartige Partien gelöst und abgestoßen.

Befund bei der Aufnahme:

Mittelgroßer Mann im genügenden E.-Z., Haut und Schleimhäute genügend durchblutet. Allgemeinbefund o. B.

Das ganze Lippenrot der Unterlippe ist von einer etwa 1½ cm hohen, warzig zerklüfteten Geschwulst eingenommen (siehe Abbildung 1 und 2), die sich aus zahlreichen papillären Bildungen zusammensetzt. Die ganze Geschwulst ist schorfig belegt. Auf Befragen gibt der Pat. an, daß er starker Raucher sei.

Mikroskopische Untersuchung (siehe Abbildung 3):

Die Geschwulst sitzt sowohl dem mukösen wie dem epidermoidalem Anteil der Lippe auf, ohne sich nennenswert unter deren Oberfläche in tiefere Schichten einzusenken. Die Epidermis geht kontinuierlich auf den papillär gebauten Tumorkörper über, ist dabei verbreitert, papillär, zum Teil verzweigt. Die Papillen sind extrem lang ausgezogen, wobei der bindegewebige Anteil dem Epithel folgt. Das Epithel ist mächtig verdickt, oberflächlich verhornt, über weite Strecken parakeratotisch verändert. Die Stachelzellen sind groß, ohne auffällige Befunde an den Kernen.

Eine Keratohyalinschicht ist nicht vorhanden. Das Epithel ist überall gegen die bindegewebigen Papillarkörper scharf abgegrenzt; dieser ist stark entzündlich, zellig (vorwiegend lympho- und plasmozytär) infiltriert, es zeigt vereinzelt schmale Züge quergestreifter Muskulatur (siehe Abbildung 4) und Bilder von Muskelfaserregeneration.

Behandlung und weiterer Verlauf.

18. 8. 34. Die ganze Unterlippe wird excidiert und durch 2 gestielte Hautlappen aus der Wange eine neue Unterlippe gebildet (Prof. Dr. Zukschwerdt).

18. 9. 34. Plastische Vereinigung der beiden Hautlappen (Dr. Menges). Siehe Abbildung 5.

22. 11. 34. In beiden Mundwinkeln wird die Plastik gelöst, nachdem vorher die Klemmen angelegt waren. Naht der Excisionsstellen (Prof. Dr. Zukschwerdt).

Verlauf: Beide Lappen sind gut ernährt. Blutegel werden angesetzt. Darauf starke Schrumpfung, besonders des rechten Lappens. Über den Lokalbefund 1½ Jahre nach der Operation gibt die Abbildung 6 Auskunft. Der Patient ist jetzt vollkommen beschwerdefrei.

Im Hinblick auf die oben wiedergegebenen Ausführungen über papilläre Wucherungen an Haut und Schleimhäuten läßt sich sagen, daß die mächtige papillomatöse Wucherung in unserem Falle nach ihrer makroskopischen Morphologie lebhaft an ein spitzes Condylom erinnert, wobei auf die angeführten ähnlichen Fälle des Schrifttums verwiesen werden kann. Gewöhnliche Warzen, wie sie auch in dieser Gegend beobachtet wurden, kommen differentialdiagnostisch wegen ihrer Kleinheit nicht in Betracht, dagegen ein papillärer Lippenkrebs. Die Entscheidung ist schwierig. Das Vorhandensein von quergestreiften Muskelfasern im bindegewebigen Anteil der Geschwulst könnte man für das Vorliegen eines Krebses anführen; jedoch ist, wie oben erwähnt wurde, nach der Auffassung verschiedener Autoren ein beschränktes infiltrierendes Wachstum kein sicherer Beweis gegen das Vorliegen eines spitzen Condyloms, sofern die übrigen charakteristischen, histologischen Eigentümlichkeiten eines spitzen Condyloms vorhanden sind. Auch die von mir beschriebene papillomatöse Wucherung zeigt histologisch das typische Bild eines spitzen Condyloms. Bezüglich einer sicheren differentialdiagnostischen Entscheidung — spitzes Condylom oder beginnender Krebs — befinden wir uns jedoch in demselben Dilemma wie die oben angeführten Autoren (Buschke, Löwenstein, Israel, Langer, Rosenthal, Frey), die ähnliche Bildungen an den Genitalorganen beschrieben haben. Auch der Fall von Kaufmann sei nochmals angeführt, bei dem es sich um ein Übergang eines spitzen Condyloms in der Analfalte in ein Carcinom handelte, wie dies durch wiederholte histologische Untersuchungen festgestellt wurde.

Der Fall wurde beschrieben, um einen Beitrag zur Kasuistik papillomatöser Gebilde an den Lippen, ihrer Histologie und Differentialdiagnose zu geben.

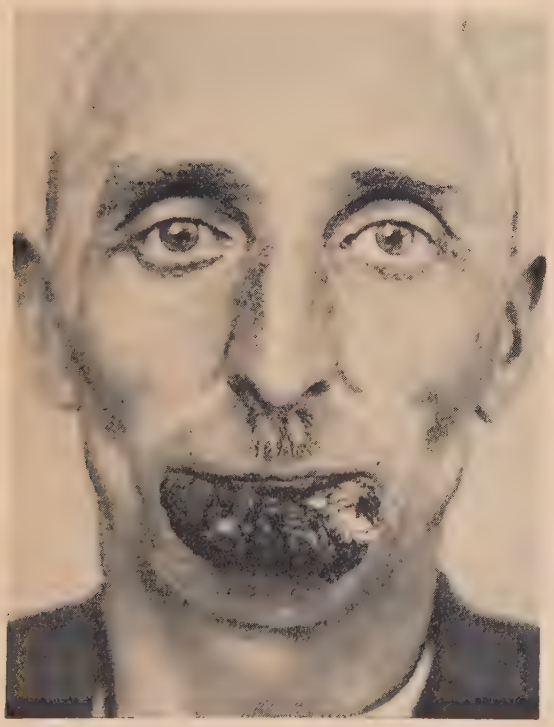

Abbildung 1.

Abbildung 2.

× Epidermoidaler Anteil der Unterlippe.
Abbildung 3.

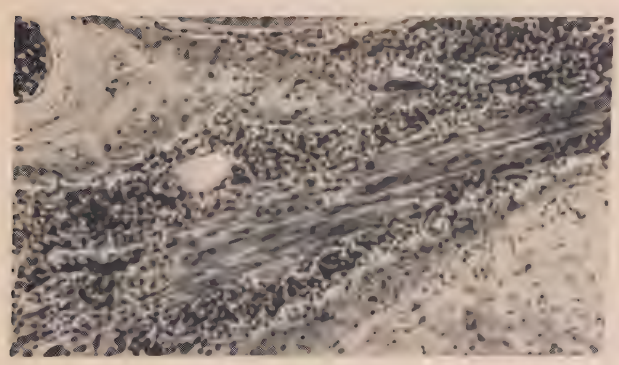

Abbildung 4.

Abbildung 5.



Abbildung 6.

1½ Jahre nach der Operation.

Literaturverzeichnis.

Amann: Ein Fall von spitzen Condylomen in der Mundhöhle. Inaug.-Diss. Köln 1919.

Arndt: Zbl. Hautkrkh. 1924, 11.

Arning: Behandlung der Warzen mit Creolinbädern. Archiv f. Dermat. 1909, Bd. 99, 471.

Aronstam: Papilloma giganticum der Genitalien. Dermat. Zeitschrift 1906, 546.

Arzt und Fuhs: Haut- und Geschlechtskrankheiten II. Bd. in Arzt-Zieler, Berlin—Wien 1935.

Audry: Verrès médianes du dos de la langue. Anales de Dermat. 1929, 229.

Besnier: Zit. n. Freudenthal und Spitzer.

Bezecny: Papillomatosis cutis maligna. Arch. f. Dermat. 1930, 569.

Blaschko: Junger Mann mit planen Warzen an der Stirn und papillärer am Mundwinkel. Mh. dermat. 1904, 230.

Borst: Die Geschwülste.

Brandes: Über die Beziehungen zwischen Verrucae vulgares und den Condylomata acuminata. Dermat. Wochenschrift 1925, 1583 u. 1628.

Brocq: Zit. n. Freudenthal und Spitzer.

Bruhns: Weiche Warzen. Zbl. Hautkrkh. 1927, Bd. 21.

Buschke: Spitzes Condylom am Penis; Tumorartiges Wachstum; Ca? Zbl. Hautkrkh. 1924, 11.

Buschke und Löwenstein: Über carcinomähnliche Condylomata acuminata des Penis. Klinische Wochenschrift 1925, 1726.

Dies.: Spitze Condylome des Penis in ihrer Beziehung zum Peniscarcinom. Zbl. Hautkrkh. 1930, 773.

Cooper: Zit. nach v. Zeißl.

Caspari: Multiple polypöse Wucherungen an Lippen und Mundschleimhaut. Mh. Dermat. 1892, Bd. 15.

Cronquist: Übertragungsversuche mit spitzen Condylomen. Archiv f. Dermat. 1919, Bd. 127, 906.

Dörffel: Medizinische Klinik 1935, 1436.

Ducrey und Oro: Contribuzione all istologica, patologica, eziologica e patogenesi dei condilomi acuminati. Ref. Mh. Dermat. 1892, Bd. 15, 647 u. Mh. Dermat. 1894, Bd. 19, 578.

Fantl: Über Papillomatosis cutis. Arch. f. Dermat. 1920, Bd. 129, 332.

Ders.: Papillomatosis cutis maligna. Dermat. Zeitschrift 1920, Bd. 29, 287.

Fiori: Zit. n. Lipschütz. Arch. f. Dermat. 1929, Bd. 146, 427.

Frei: Zur Frage der aetiologischen Beziehungen der Warzen und Spitzencondylome. Schweiz. med. Wschr. 1876, 560.

Freudenthal und Spitzer: In Jadassohn's Handbuch f. Haut- und Geschlechtskrankh. XII/3. Berlin 1933.

Frey: Aussprache zu Buschke u. Löwenstein. Zbl. Hautkrkh. 1930, 773.

Fricke: Zit. n. Freudenthal u. Spitzer.

Gans: Histo-path. der Haut. Berlin 1925.

Güntz: Über die Frage der Kontagiosität der sogenannten spezifischen Knodylome. Berliner klinische Wochenschrift 1867, Nr. 39.

Habermann: Ausgedehnte Warzenaussaat in der Bartgegend. Zbl. Hautkrkh. 1928, Bd. 26, 353.

Heidingsfeld: Zit. n. Amann.

Henke-Lubarsch: Handbuch der speziellen pathologischen Anatomie und Histologie. VI/3, 331, 367.

Herxheimer-Hofmann: Die Hautkrankheiten. Berlin 1929.

Herxheimer-Marx: Zur Kenntnis der Verrucae planae juveniles. Münch. med. Wschr. 1894.

Jadassohn: Die benignen Epitheliome. Arch. f. Dermat. 1913. Bd. 117. Lit.

Ders.: Demonstration von seltenen Hautepitheliomen. Bruns Beiträge zur klinischen Chirurgie. 1926, Bd. 136.

Jesioneck: Die Hautkrankheiten an Nase und Ohr. In Jadassohn's Handbuch der Haut- und Geschlechtskrankh. Bd. XIV/1, 184, 207.

Israel: Zur Kenntnis des atypischen Condylomata acuminata am Penis. Zbl. Hautkrkh. 1929, Bd. 29, 386.

Juliusberg: Spirochäten beim spitzen Condylom. Arch. f. Dermat. Bd. 84, 319.

Kaufmann: Spez. path. Anatomie, II. Bd.

Kren: Verrucae vulgares. Zbl. Hautkrkh. 1921, 2.

Kyrle: Histo-path. der Haut. Wien u. Berlin 1925.

Langer: Maligne spitze Kondylome. Zbl. Hautkrkh. 1932, 448.

Lanz: Ein Beitrag zur Übertragbarkeit d. Warzen. Mh. Dermat. 1898, 594.

Lipschütz: Die Einschlußkrankheiten der Haut. Jadassohn's Handbuch der Haut- und Geschlechtskrankheiten. Bd. II/1, 73,77,79.

Ders.: Zur Kenntnis der Aetiologie und der strukturellen Architektonik der Warze. Arch. f. Dermat. 1925, Bd. 148. Lit.

Ders.: Einschlußkrankheiten der Haut. Zentralblatt f. Hautkrkh. 1922, 3.

Löwenbach: Über spitze Condylome der Lippen- und Mundschleimhaut. Festschrift für Neumann. Wien u. Leipzig, Franz Deuticke 1900.

Mantelin: Zahlreiche Warzen an Lippen und Händen. Mh. Dermat. 1905, 161.

Martenstein: Die benignen infektiösen Epitheliome der Haut. Klin. Wschr. 1926, 563, 608.

Memmesheimer-Eisenlohr: Untersuchungen über die Suggestivbehandlung der Warzen. Dermat. Zeitschr. 1931, 63.

Merenlender: Condylomata acuminata mucosae oris. Zbl. Hautkrkh. 1926, Bd. 20, 858.

Merian: Spontaner Schwund der Warzen des Gesichts nach chirurgischer Entfernung solcher des Handrückens. Dermat. Wschr. 1913, 1001.

Musger: Verrucae vulgares und Pappillomatosis mucosae oris. Ref.: Zbl. Hautkrkh. Bd. 35, 36.

Mühlpfordt: Gleichzeitiges Vorkommen von spitzen Condylomen u. Warzen am Gesicht. Dermat. Wschr. 1927, 463.

Ders.: Ungewöhnlicher Sitz spitzer Condylome. Dermat. Wschr. 1929, 647.

Ders.: Spitzes Condylom u. Carcinom im selben Tumor. Dermat. Wschr. 1931, 1145.

Ders.: Gleichzeitiges Vorkommen von spitzen Condylomen im Gesicht nebst Kolloidbildung. Dermat. Wschr. 1927, 463.

Nadel: Über Condylomata acuminata des Mundes. Zbl. Hautkrkh. 1932, Bd. 3, 40.

Neisser: Zit. n. Freudenthal u. Spitzer.

Neumann: Papilläre Wucherungen der Lippe und Mundschleimhaut. Arch. f. Dermat. 1900, Bd. 51, 425.

Olson: Arch. of Dermat. a Syphil. 1925, 541.

Pagano: Papillomi dell naso e della bocca in seguito a verruche delle mani. Ref.: Zbl. Hautkrkh. 1931, 645.

Ploser: Warzen auf dem Lippenrot im linken Mundwinkel. Arch. f. Dermat. 1915, 48.

Port-Euler: Lehrbuch der Zahnheilkunde. München, J. F. Bergmann 1934.

Rasch: Ein Fall von Papillomatosis cutanea et vesicalis. Arch. f. Dermat. 1896, 55.

Rasch: Note sur deux cas de papillomes des mains. Ann. de Dermat. 1895, 6.

Richter: Münch. med. Wschr. 1925, 1128.

Riecke: Lehrbuch der Haut- und Geschlechtskrankheiten. G. Fischer, Jena.

Rosenthal: Zbl. Hautkrkh. 1924, 11.

Saul: Zbl. f. Bakt. 1920, Heft 1.

Schönhof: Condylomata acuminata der Lippen und Wangenschleimhaut und Verrucae planae der Haut der Wange. Zbl. Hautkrkh. 1924, 26.

Segre: Sui condylomi nasali et boccali. Zbl. Hautkrkh. 1932, 788.

Serra: Zit. n. Henke-Lubarsch. VI.

Siegmund und Weber: Path. Histologie der Mundhöhle. Leipzig 1926. S. 71 u. 72.

Siegrist: (cit. nach Ribbert: Geschwulstlehre, Bonn 1904).

Spitzer: Papillome um das Orificium urethrae. Zbl. Hautkrkh. 1927, 149.

Sprecher: Über die sogenannten Condylomata acuminata der Mundschleimhaut. Arch. f. Dermat. 1910, 408.

Stern: Zur Frage der Ansteckungsfähigkeit der Warzen. Münch. med. Wschr. 1912, 2233.

Thibièrge: Coincidence des vulgares planes du visage et des mains et des végétations des organes génitaux chez une mème femme. Annales de Dermat. 1905, 893.

Tryb: Über eine seltene Form von Akanthoma papillare auf luischer Basis. Dermat. Wschr. 1913, 819.

Ullmann: Ausgebreitete Verrucae. Mh. Dermat. 1905, 147.

Unna: Hautkrankheiten in Orths Lehrbuch.

Vollmer: Über Papillomatose. Arch. f. Dermat. 1906, 293.

Waelsch: Übertragungsversuche mit spitzen Condylomen (mit Fantl). Arch. f. Dermat. 1917, 625.

Waelsch: Beitrag zur Übertragbarkeit der spitzen Condylomen. Med. Klinik. 1923, 529.

Waelsch-Habermann: Über Warzen und spitze Condylome. Arch. f. Dermat. 1924, 144.

Wiener: Spitze Condylome der Vulva und Papillome der Uvula und des einen Gaumenbogens. Zbl. Hautkrkh. 1923, 225.

von Zeisel: Lehrbuch der Syphilis. F. Enke, Stuttgart 1882.

Ziegler: Übertragungsversuche mit spitzen Condylomen. Zbl. Hautkrkh. 1921, 426.

Ders.: Condylomata acuminata mit tumorartigem Wachstum. Zbl. Hautkrkh. 1928, 173.

Zieler-Jacobi: Lehrbuch und Atlas der Haut- und Geschlechtskrankheiten. Berlin-Wien 1928.

Für die Überlassung der Krankenberichte und der Makrophotogramme bin ich Herrn Prof. Dr. Zukschwerdt, Oberarzt an der Chirurgischen Universitätsklinik Heidelberg und für die Überlassung der Mikrophotogramme dem Pathologischen Institut der Universität Heidelberg (Vorstand: Prof. Dr. A. Schmincke) zu Dank verpflichtet.

Lebenslauf.

Am 5. März 1911 wurde ich in Mannheim als Sohn des Fabrikanten Franz Herrwerth und seiner Ehefrau Margaretha geb. Brauch geboren.

Nach 4-jährigem Besuch der Grundschule trat ich Ostern 1923 in die Sexta des Realgymnasiums I in Mannheim ein. 1928 wechselte ich zur Lessingschule Mannheim über und bestand dort Ostern 1932 die Reifeprüfung.

Mein medizinisches Studium begann ich im S.-S. 1932 in Heidelberg und bestand dort im S.-S. 1934 die ärztliche Vorprüfung. Meine klinischen Semester verbrachte ich ebenfalls in Heidelberg, wo ich am 4. 12. 1937 das medizinische Staatsexamen bestand.